



UNIVERSIDAD DE SEVILLA

GRADO EN ODONTOLÓGÍA

CURSO ACADÉMICO 2020-2021

TRABAJO DE FIN DE GRADO

**ANÁLISIS DEL MANEJO ESTÉTICO DE
LAS LESIONES DE MANCHA BLANCA
EN EL ESMALTE**

AUTORA: Génesis Andreína Porras Ferri

TUTORA: Dra. Manuela Herrera Martínez

Dra. Victoria Bonilla Represa

SEVILLA, 2021



FACULTAD DE ODONTOLOGÍA

DRA. MANUELA HERRERA MARTINEZ, PROFESORA DE PATOLOGÍA Y TERAPÉUTICA DENTAL, ADSCRITA AL DEPARTAMENTO DE ESTOMATOLOGÍA, COMO TUTORA DEL TRABAJO FIN DE GRADO.

DRA VICTORIA BONILLA REPRESA, PROFESORA DE PATOLOGÍA Y TERAPÉUTICA DENTAL, ADSCRITA AL DEPARTAMENTO DE ESTOMATOLOGÍA, COMO CO- TUTORA DEL TRABAJO FIN DE GRADO.

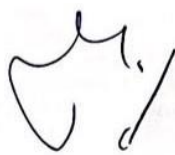
CERTIFICAN: QUE EL PRESENTE TRABAJO TITULADO "ANÁLISIS DEL MANEJO ESTÉTICO DE LAS LESIONES DE MANCHA BLANCA EN EL ESMALTE"

HA SIDO REALIZADO POR GÉNESIS ANDREÍNA PORRAS FERRI BAJO NUESTRA DIRECCIÓN Y CUMPLE A NUESTRO JUICIO, TODOS LOS REQUISITOS NECESARIOS PARA SER PRESENTADO Y DEFENDIDO COMO TRABAJO DE FIN DE GRADO.

Y PARA QUE ASI CONSTE Y A LOS EFECTOS OPORTUNOS, FIRMAMOS EL PRESENTE CERTIFICADO, EN SEVILLA A DÍA 02 DE JUNIO DE 2021.

D^a 

TUTOR/A

D^a 

CO-TUTOR/A



Facultad de Odontología



D/Dña. (Apellidos y Nombre)

Génesis Andreína Porras Ferri

con DNI. *168.208.89.-T*.....alumno/a del Grado en Odontología de la Facultad

de Odontología (Universidad de Sevilla), autor/a del Trabajo Fin de Grado titulado:

"Análisis del manejo estético de las lesiones de mancha blanca en el esmalte"

DECLARO:

Que el contenido de mi trabajo, presentado para su evaluación en el Curso *2020/2021*....., es original, de elaboración propia, y en su caso, la inclusión de fragmentos de obras ajenas de naturaleza escrita, sonora o audiovisual, así como de carácter plástico o fotográfico figurativo, de obras ya divulgadas, se han realizado a título de cita o para su análisis, comentario o juicio crítico, incorporando e indicando la fuente y el nombre del autor de la obra utilizada (Art. 32 de la Ley 2/2019 por la que se modifica el texto refundido de la Ley de Propiedad Intelectual, BOE núm. 53 de 2 de Marzo de 2019)

APERCIBIMIENTO:

Quedo advertido/a de que la inexactitud o falsedad de los datos aportados determinará la calificación de **NO APTO** y que **asumo las consecuencias legales** que pudieran derivarse de dicha actuación.

Sevilla...*1*.....de...*Junio*.....de 20...*21*..

(Firma del interesado)

Fdo.: *Andreína Porras*

A mi madre, por su apoyo incondicional,

A mi pareja, por ser mi ejemplo a seguir.

A mi tutora, Dra. Manuela Herrera, por su implicación absoluta.

ÍNDICE

INTRODUCCIÓN	1
CONCEPTO.....	1
ETIOLOGÍA Y FORMAS CLÍNICAS.....	1
OPCIONES DE TRATAMIENTO	9
PLANTEAMIENTO DEL PROBLEMA	12
MATERIAL Y MÉTODO	13
ESTRATEGIA DE BÚSQUEDA	13
CRITERIOS DE INCLUSIÓN-EXCLUSIÓN	13
SELECCIÓN DE DATOS	14
RESULTADOS	14
DISCUSIÓN	24
CONCLUSIONES	31
BIBLIOGRAFÍA	32

RESUMEN

Introducción: Las lesiones de mancha blanca son definidas como la presencia de una opacidad blanquecina en la superficie del diente secundaria a una hipomineralización del esmalte que puede ocurrir durante o después de su formación. Para el tratamiento de las mismas se dispone de varias opciones terapéuticas que van a depender de tipo y gravedad de la lesión así como de la demanda estética por parte del paciente.

Objetivos: El objetivo de este estudio es revisar la bibliografía existente respecto al tratamiento de las lesiones de mancha blanca, conocer la evidencia científica que existe al respecto y analizar la técnica que sea más eficaz en cada situación clínica.

Material y Método: Se realizó una búsqueda bibliográfica en PubMed y Web Of Science, con las palabras clave “white spot lesion” OR “white fluorotic spot” OR “dental dysplasia” AND “enamel” AND “treatment” OR “management” OR “remineralization”. Se seleccionaron 15 artículos.

Conclusiones: El tratamiento de las lesiones de mancha blanca puede realizarse con terapias de remineralización, microabrasión, técnicas de infiltración con resina de baja viscosidad, y blanqueamiento dental. La evidencia sugiere que las modalidades de tratamiento mínimamente invasivos de las lesiones de mancha blanca produjeron mejoras significativas en la apariencia y la regresión de las lesiones. La infiltración de resina fue la técnica más empleada.

ABSTRACT:

Introduction:

White spot lesions are defined as the presence of white opacities located on the surface of the teeth. The appearance of the opacity is the result of enamel hypomineralization and lesions may appear either before or after its formation. There are several therapeutic options for white spot lesions treatment, considering the type and severity of the lesion and the patient's aesthetic demand.

Objetives: The aim of the present study is to conduct a literature review on the current knowledge within white spot lesion treatment, to provide an overview of scientific evidence and to analyse the most effective technique for each clinical situation.

Material and Method: A bibliographic search was carried out in PubMed and Web Of Science, with the key words "white spot lesion" OR "white fluorotic spot" OR "dental dysplasia" AND "enamel" AND "treatment" OR "management" OR "remineralization". 15 articles were selected.

Conclusions: Treatment of white spot lesions can be carried out with the following therapies remineralisation, microabrasion, low viscosity resin infiltration techniques, and tooth whitening. resin infiltration techniques, and tooth whitening. Evidence suggests that minimally invasive treatment modalities for white spot lesions produced significant improvements in the appearance and regression of lesions. Resin infiltration was the most commonly employed technique.

I. INTRODUCCIÓN:

1. CONCEPTO

Las lesiones de mancha blanca son definidas como la presencia de una opacidad blanquecina en la superficie del diente secundaria a una hipomineralización o hipomaduración del esmalte.¹

2. ETIOLOGÍA Y FORMAS CLÍNICAS

Las causas que pueden originar las lesiones de mancha blanca las vamos a dividir en dos grandes grupos, en función del momento del desarrollo del esmalte en que se produzcan

2.1. Causas posteruptivas: el proceso de mineralización de la matriz orgánica del esmalte ha sido normal, de manera que la lesión se desarrolla y manifiesta tiempo variable después de haber erupcionado el diente.

2.1.1. Caries

La caries dental es una enfermedad dependiente del azúcar y del biofilm, en la que la exposición frecuente a los azúcares conduce a un desequilibrio ecológico en el entorno de la biopelícula dental. El cambio ecológico convierte a las bacterias, que de otro modo serían comensales, en patógenas con una mayor producción de ácidos desmineralizantes.

En un entorno bucal sano, los procesos de desmineralización y remineralización están en equilibrio. Cuando hay un predominio de los fenómenos de desmineralización como consecuencia del aumento y la prolongada producción de ácido por la bacterias de la placa dental se va a desencadenar la pérdida de ese equilibrio y la aparición de una desmineralización que inicialmente afecta a la subsuperficie del esmalte. La primera evidencia clínicamente visible de este proceso es la aparición de una lesión de la mancha blanca, que primero es solo visible cuando se seca el esmalte para después ser observada, de continuar el fenómeno de la desmineralización, con el esmalte húmedo. El papel de la saliva en el primer estadio

es importante pues enmascara la lesión, haciendo que los pacientes no sean conscientes de su presencia.² Pero al secar el esmalte, el aire de la zona porosa no transmite la luz igual y se observa opaco y blanquecino tomando el esmalte afectado un aspecto blanco calcáreo, mate y poroso. En el esmalte sano, la mayor parte de la luz se transmite a través de él a la dentina subyacente, que absorbe una parte importante de la misma, impartiendo color al diente. Sin embargo, en el esmalte hipomineralizado la luz se desvía y da lugar a una dispersión de la luz en múltiples direcciones, de forma que muy poca o ninguna luz llega a la dentina, por lo que la dentina no imparte color a la zona y las lesiones aparecen clínicamente blancas.

Desde un punto de vista histológico en la lesión de mancha blanca se identifican de cuatro capas³:

- Capa superficial : es una zona que aparece relativamente intacta. Tiene una pérdida de mineral entre el 1-10% y una porosidad inferior al 5%.

La migración de iones de calcio y fosfato de los prismas del esmalte que se ha disuelto en las capas más profundas y el movimiento de flúor desde la boca hasta la superficie del esmalte hacen que esta capa sea más resistente a los ataques de los ácidos.

- Cuerpo de la lesión: Se encuentra debajo de la capa superficial, es el área principal de desmineralización, presentan aproximadamente el 60% de la pérdida de mineral, y un 25% de porosidad. Ocupa la mayor parte del esmalte careado.
- Capa oscura: se llama así por el aspecto que tiene esta lesión al microscopio óptico de luz polarizada, representa un área de pérdida de mineral intermedia entre el cuerpo de la lesión y la capa superficial.
- Capa translúcida: es la zona más profunda de la lesión, representa el frente de avance de la lesión de caries y la pérdida de mineral es parecida a la de la zona superficial 5-10%.

A medida que evoluciona la desmineralización de la capa subsuperficial, el esmalte superficial se colapsa, aparece la cavitación del esmalte y la lesión se vuelve irreversible no siendo susceptible de remineralización.

Hoy en día se conoce la importancia que tiene el poder diagnosticar las lesiones de caries antes de que se vuelvan irreversibles. De forma general, las superficies calcáreas y rugosas indican que la lesión está activa, mientras que superficies lisas y con aspecto brillante indican lo contrario, que están inactivas

El examen visual es el método diagnóstico más utilizado para el diagnóstico precoz de la caries de esmalte pues cuando se observan en radiografía la lesión ya ha alcanzado la dentina.

Como hemos dicho antes, para llevar a cabo un correcto examen visual es importante secar con aire la superficie del diente al menos 5 segundos y disponer de una buena iluminación⁴. Al ser la lesión más evidente cuando el esmalte está seco, se debe eliminar el agua presente en las porosidades del esmalte³.

2.2. Causas preeruptivas: la formación, mineralización o maduración de la matriz orgánica del esmalte ha sido defectuosa, en mayor o menor grado, y consecuentemente, la lesión de mancha blanca está presente desde el momento que el diente erupciona.

2.2.1. Fluorosis:

La fluorosis dental es una patología causada por la sobreexposición del esmalte al flúor durante su etapa de formación⁵.

El flúor, al actuar sobre el esmalte en desarrollo, puede producir alteraciones de las fases de secreción de la matriz orgánica del esmalte (hipoplasia de esmalte), mineralización (hipocalcificación) o alteraciones de las fases de maduración, con dificultad en la eliminación de las proteínas del esmalte (amelogeninas) que impiden el crecimiento completo de los cristales de hidroxiapatita. Consecuencia de ello, es la aparición de áreas subsuperficiales de desarrollo, hipoplásicas o hipomineralizadas en el esmalte que ha estado expuesto durante periodos a una exposición excesiva al flúor durante la etapa de la amelogénesis. Cuando el flúor vuelve a los niveles normales, la formación del esmalte también vuelve a la estructura normal. Sin embargo, el esmalte superficial siempre está hipermineralizado, ya que existe un intercambio continuo de iones, como el calcio, el fosfato y el flúor, con el entorno oral³

El grado de fluorosis se relaciona con la cantidad de flúor ingerido y su severidad va a depender de la dosis, duración, momento de la ingesta de flúor y susceptibilidad individual del huésped. Se considera dosis de riesgo valores superiores a los 2mg/l de flúor al día entre los 6 meses y 15 años para los dientes permanentes, que suelen ser los más afectados ³.

La fluorosis cambia el color y/o la estructura del esmalte, lo que provoca un aspecto antiestético de los mismos⁵. Las variaciones en el grado de mineralización da lugar a un comportamiento óptico diferente con un esmalte menos translúcido y más blanquecino. Clínicamente se caracteriza por la aparición de manchas blanquecinas, opacas y veteadas que suelen aparecer de forma simétrica y que se distribuyen en forma de bandas horizontales. La intensidad de la afectación puede variar desde las formas leves antes citadas a casos más graves con cambios de color, amarillo, pardo o marrón oscuro, a consecuencia de la porosidad del esmalte, y en la forma del diente³

Entre los factores de riesgo de estas lesiones podemos encontrar: el uso de suplementos de flúor y el uso precoz de dentífrico fluorados en cantidades mayores a las recomendadas⁶, siendo éstas últimas: en edades entre 0 a 3 años pasta dental con 1000 ppm de flúor (1 grano de arroz). A partir de los 3 años, entre 1000 y 1450 ppm de flúor (1 guisante) y a partir de los 6 años, 1450 ppm de ión flúor (1 guisante). La concentración de ión flúor de la pasta podrá incrementarse hasta 5000 ppm en función del riesgo de caries del niño.³

El diagnóstico diferencial de las manchas blancas de la fluorosis dental se ha de realizar con la caries, hipomineralización incisivo molar y amelogenesis imperfecta (tabla 1).

2.2.2. Hipomineralización Molar-Incisivo:

La hipomineralización Molar-Incisivo (MIH) se define como una hipomineralización de origen sistémico y de carácter cualitativo que afecta directamente al esmalte de los primeros molares, con o sin afectación de los incisivos. Con menor frecuencia, se han notificado defectos similares a la MIH en caninos permanentes y premolares.⁷

El ameloblasto es una célula muy sensible a cambios incluso menores en su medio ambiente³. Los primeros molares e incisivos definitivos comienzan su desarrollo en torno al 4º mes de vida intrauterina. Su mineralización suele comenzar al nacer y se completa por completo a los cuatro o cinco años. Es durante el primer año de vida cuando tiene lugar la fase madurativa inicial y quizás cuando se produce esta alteración.

Las causas de este cuadro aún no están claras, sin embargo, se cree que determinadas alteraciones sistémicas pueden alterar el proceso de amelogénesis y producir el MIH. La etiología del MIH puede estar relacionada con algunos factores sistémicos y cambios/problemas ocurridos durante los periodos prenatal (hipocalcemia y/o diabetes), perinatal (nacimiento prematuro o parto prolongado, bajo peso al nacer), y/o postnatal (uso de antibióticos, como amoxicilina o penicilina sobre todo, antes de los tres años de edad⁸, corticoides o broncodilatadores y/o problemas de nutrición). Además, existen pruebas considerables de una asociación entre las enfermedades de la primera infancia (varicela, sarampión, fiebre, asma y neumonía, hasta los tres o cuatro años de edad) y el MIH. También se ha informado de una correlación positiva entre las enfermedades respiratorias y una variante grave del MIH con afectación de los incisivos, incluida la bronquitis, y las enfermedades del oído, la nariz y la garganta.

El MIH suele presentarse de forma asimétrica, afectando a dos tercios de las coronas de molares e incisivos. Un grupo de dientes puede estar más afectado que el otro⁹. Los dientes afectados por el MIH suelen presentar el esmalte con coloraciones blanco-opacas, amarillas o marrones, con o sin ruptura o degradación posteruptiva (PED), de distinta gravedad. El grado de opacidad de las lesiones está directamente relacionado con el grado de porosidad: las lesiones cremosas/blancas y las que no presentan PED son menos porosas cuando se comparan con el esmalte amarillo/marrón. Por tanto, las opacidades amarillas/marrones son más propensas a evolucionar a PED cuando se comparan con las opacidades blancas/cremosas.

En función de la intensidad de la hipomineralización, hay formas leves de MIH que se caracterizan por la presencia de áreas opacas delimitadas, que varían de blanco a marrón, en los primeros molares permanentes, sin pérdida estructural y sin sensibilidad dental, formas moderadas (con sensibilidad dental leve o nula) y

severas de MIH que se asocian a PED debido a la reducción de la dureza y a la alta porosidad del esmalte, lo que conduce a complicaciones funcionales y estéticas y a problemas de sensibilidad dental. Además, la PED suele dar lugar a superficies más susceptibles a la acumulación de biofilm y al desarrollo de lesiones de caries. Es por ello, que deben adoptarse tratamientos preventivos (aplicación tópica de flúor, restauraciones de ionómero de vidrio) tan pronto como se diagnostique el MIH para evitar el PED, el desarrollo de lesiones de caries y el dolor y, en consecuencia, tratamientos invasivos como endodoncias o extracciones¹⁰.

En 2003 la Academia Europea de Odontopediatria³ definió las características de la hipomineralización Incisivo Molar y publicó 5 criterios a tener en cuenta a la hora de su diagnóstico:

- Presencia de opacidades delimitadas o circunscritas: deben estar presentes en uno o más molares para diagnosticar este síndrome con independencia de que los incisivos estén o no afectados.
- Rotura de esmalte tras la erupción: si la alteración en la mineralización es importante el esmalte es frágil y se rompe muy pronto tras la erupción debido a las fuerzas masticatorias.
- Restauraciones atípicas, de extensión y localización no habitual acompañadas de opacidades en los márgenes o en otro molar.
- Extracción de un primer molar permanente a edad temprana habiendo opacidades o alguno de los defectos descritos en otro molar o incisivo.
- Diente no erupcionado: primer molar permanente o incisivo que no ha erupcionado todavía en el momento en que se evalúa la dentición.

Estos criterios han planteado algunos problemas a los investigadores y están siendo revisados.

El diagnóstico diferencial del MIH se indica en la tabla 1.

2.2.3. Amelogénesis Imperfecta

La Amelogénesis imperfecta (AI) es una anomalía estructural del esmalte de origen genético y transmisión hereditaria que puede presentar diferentes patrones de herencia: autosómica dominante, recesiva o dominante ligada al sexo (cromosoma X) y que origina una alteración en el aspecto clínico del esmalte.

Es una enfermedad muy compleja que puede presentar diferentes expresiones o formas clínicas. Todo trastorno hereditario de los dientes afecta a ambas denticiones debido al origen genético de la formación de los tejidos duros dentales.

La AI se caracteriza por verse afectados todos o casi todos los dientes de una persona (dientes temporales y permanentes), de forma uniforme, sin que exista relación con la cronología de la dentición.

Este trastorno del desarrollo de la dentición es secundario a la presencia de un determinado gen que puede alterar bien la función normal de los ameloblastos (formas hipoplásicas de la AI) o la mineralización y maduración (formas hipocalcificadas o hipomaduras)¹¹.

Formas clínicas

En base a la etapa de desarrollo dental que se altere pueden existir tres formas clínicas:

2.3.1. AI tipo hipoplásico: Es la forma más rara de presentación. Se caracteriza porque el diente muestra zonas ausentes de esmalte debido a que en estado embrionario hay partes del órgano dental carentes de epitelio interno. Esto va a dar lugar a que en la fase de diferenciación histológica no se formen ameloblastos.

El aspecto clínico de las lesiones puede adoptar cualquiera de las tres formas básicas:

- En puntos: coloración marrón o parda, que pueden seguir un patrón difuso, de predominio vertical o con distribución preferentemente horizontal en el tercio medio del diente.
- En bandas: preferiblemente de tipo vertical, entre las que se encuentra esmalte sano.

- En áreas: con distribución uniforme o no, que, en el primer caso, producirá una alteración en la forma y tamaño del diente con pérdida de los puntos de contacto.

El color del esmalte puede oscilar desde su transparencia normal al blanquecino, marrón o pardusco.

2.3.2. AI tipo hipocalcificada: Es la forma más frecuente de presentación. La alteración se produce en la fase de calcificación de la matriz orgánica manifestándose la displasia como un problema cualitativo y no cuantitativo. Por tanto, el esmalte se forma en cantidades adecuadas y los dientes erupcionan con normalidad, pero al haberse calcificado pobremente será rugoso, frágil, se desprenderá fácilmente y dejará la dentina al descubierto, lo que ocasionará un aumento de sensibilidad a los estímulos térmicos y mecánicos.

Clínicamente, la forma del diente es normal pero hay una alteración en el color del esmalte, que va entre el amarillo y el pardo.

2.3.3. AI tipo hipomaduro: En este caso, los dientes tienen un espesor normal de esmalte pero hay una disminución de su contenido mineral y radiodensidad al estar alterado el proceso de maduración del esmalte.

El esmalte es blando, aunque menos que en el caso de la variante anterior, la superficie suele ser lisa aunque puede mostrar un aspecto moteado o estriación vertical en bandas que alternen esmalte normal y esmalte hipomaduro de gran permeabilidad.

Las alteraciones del color oscilan entre el blanco, amarillento, grisáceo o pardusco. Existe una variedad clínica conocida como “esmalte en copos de nieve” o “diente nevado” en la que existe una zona de esmalte opaco blanquecino en el tercio oclusal o incisal de las coronas ³

Tabla 1. Diagnóstico diferencial de las lesiones de mancha blanca

Etiología	Diagnóstico diferencial
Caries	Lesión posteruptiva. Puede afectarse cualquier diente Mancha blanca asimétrica Mala higiene
Fluorosis Dental	Lesión preeruptiva Suelen estar afectados más de un diente. Manchas blancas simétricas Patrón de distribución predominantemente horizontal
Hipomineralización Incisivo Molar	Lesión preeruptiva Afecta principalmente a primeros molares permanentes y/o incisivos. Manchas de distribución asimétrica
Amelogénesis Imperfecta	Lesión preeruptiva Suelen estar afectados más de un diente Manchas con patrón de distribución vertical Antecedente hereditario

3. TRATAMIENTO

Las posibilidades de tratamiento de las lesiones de mancha blanca va a depender de tipo y gravedad de la lesión así como de la demanda estética por parte del paciente. Actualmente disponemos de distintos tipos de tratamiento para tratar una lesión de mancha blanca.

3.1. Remineralización dentaria

Es un tratamiento basado en el empleo de sustancias que una vez depositadas sobre la superficie del diente van a promover la remineralización del esmalte. Para este fin se han empleado una variedad de sustancias, entre las que cabe citar el flúor, las sales de fosfato cálcico, como el fosfopéptido de caseína-fosfato de calcio amorfo (CPP-ACP), carbonato cálcico, fosfosilicato de calcio y sodio y las pastas de nanohidroxiapatita

El flúor muestra su efecto contra la caries actuando a tres mecanismos diferentes: aumentando en gran medida la formación y acumulación de fluorapatita, remineralizando la lesión con cristales de fluorapatita y por su acción antimicrobiana.⁴

El CPP-ACP se presenta como un agente remineralizante, capaz de estabilizar el fosfato cálcico, y mantener un estado de sobresaturación de estos iones en el medio oral. Como consecuencia, la estructura del diente se beneficiaría de los altos niveles de fosfato cálcico en el biofilm, y se produciría la remineralización.

Los productos a base de nanopartículas de hidroxiapatita proporcionan la deposición de un recubrimiento sintético a base de nanocristales de hidroxiapatita con un efecto remineralizante / reparador en la superficie del esmalte

3.2. Microabrasión

Es una técnica que elimina la capa superficial del esmalte y con ella las manchas de origen interno o externo existentes a este nivel. La técnica consiste en la aplicación de una mezcla que contiene ácido clorhídrico al 6,6% y una pasta abrasiva de carburo de silicio en espesores de 1 a 3mm. La pasta se aplica sobre el diente y con una copa a una velocidad de 4000rpm se microabrasiona la superficie del esmalte durante un minuto ejerciendo una ligera presión sobre el diente y movimientos repetidos de lado a lado que abarquen el área a tratar. Pasado el minuto, se lava el diente con agua y se repite la operación de tres a seis veces durante la misma sesión. A continuación se lava el diente con agua durante 2 minutos, se aplica pasta fluorada 1200 ppm, y gel de fluoruro de sodio de pH neutro al 2% durante 4 minutos. Finalmente se realiza un pulido con fresas, discos de pulido y gomas de grano fino y extrafino¹². Se recomienda la colocación de una pasta de bicarbonato de sodio o una barrera gingival de resina fotopolimerizable en la región cervical del diente con la finalidad de neutralizar la solución ácida y evitar daños al tejido gingival.

3.3. Blanqueamiento

Es un proceso químico de oxido-reducción en el que las moléculas oxidantes aplicadas sobre el diente reducen los pigmentos orgánicos que se encuentran tanto en esmalte como en la dentina transformándolos en sustancias más simples que reflejan

más la luz con el consiguiente aclaramiento del diente. Este tipo de tratamientos proporcionan un efecto de camuflaje que hace menos visible la mancha blanca pero no actúan sobre la lesión ⁴.

3.4. Infiltración con resina

La infiltración de resina es un tratamiento microinvasivo empleado para el tratamiento de las lesiones de mancha blanca en el esmalte, en el que se aplica una resina de baja viscosidad que contiene dimetacrilato de trietilenglicol a la superficie del diente. Después de penetrar en la lesión, la resina se polimeriza mediante fotocurado. Al infiltrar la superficie del esmalte y rellenar la mayor parte de las porosidades existentes en la lesión de mancha blanca, este procedimiento va a proteger el esmalte de una mayor desmineralización al tiempo que va a mejorar las propiedades mecánicas y estéticas de la superficie del esmalte afectado ⁷

Dado que las resinas utilizadas en la técnica de infiltración con resina tienen índices de refracción que coinciden con el esmalte, este procedimiento reduce la dispersión de la luz en la zona de la lesión, mejorando así el color y la estética del diente tratado.

3.5. Restauración directas, indirectas y coronas de recubrimiento total

Son técnica más invasivas que están indicadas cuando la lesión de mancha blanca afecta a capas profundas del esmalte, hay una alteración importante del color y/o hay asociado una alteración en la morfología del diente.

Incluyen las restauraciones directas o indirectas con resina compuesta, las restauraciones indirectas de cerámica o resina compuesta y coronas de recubrimiento total.

II. PLANTEAMIENTO DEL PROBLEMA

La lesión de mancha blanca es una patología muy frecuente que va a precisar tratamiento bien por motivos preventivos para evitar su evolución y con ello la necesidad de realizar tratamientos quirúrgicos menos conservadores para su resolución y/o motivos estéticos para recuperar la apariencia natural del diente.

En la actualidad existen una amplia variedad de tratamientos no quirúrgicos para el tratamiento de este tipo lesiones, entre los que cabe citar el empleo de pastas de dientes que contienen fluoruros, fosfato cálcico amorfo, o nanopartículas de hidroxiapatita, las técnicas de infiltración con resinas, microabrasión y blanqueamiento dental.

Un mejor conocimiento de estas técnicas servirá para seleccionar la más apropiada para cada situación clínica.

El presente trabajo tiene como **objetivos**:

1. Conocer las terapias existentes para el tratamiento de las lesiones de mancha blanca.
2. Conocer las indicaciones de las diferentes técnicas.
3. Conocer la evidencia científica que existe respecto al tratamiento de las lesiones de mancha blanca.

III. MATERIAL Y MÉTODO

Para alcanzar los objetivos planteados en esta revisión bibliográfica hemos desarrollado la siguiente metodología

Estrategia de búsqueda

La base de datos consultada fue Web of Science y MEDLINE/ PubMed,

Los términos Mesh y palabras claves empleadas fueron los siguientes:

("white spot lesion" OR "white fluorotic spot" OR "dental dysplasia"
AND "enamel" AND "treatment" OR "management" OR "remineralization")

Además, se hizo una búsqueda manual en la que se seleccionaron las revistas de mayor relevancia (Q1) relacionadas con la temática en la categoría "Dentistry, oral surgery and medicine" del Journal Citation Report del ISI-Web of Science: Operative dentistry, Journal of endodontic, International Endod J, Dental traumatology, de las que se seleccionaron los artículos que cumplían los criterios de inclusión.

Criterios de inclusion y exclusion.

Los criterios de inclusion y exclusion para la selección de los artículos se indican en la tabla 2.

Tabla 2. Criterios de inclusión y exclusión para la selección de títulos, resúmenes y artículos

Criterios de inclusión	Criterios de exclusion
<ol style="list-style-type: none"> 1. Lesiones de mancha blanca 2. Estudios humanos 3. Últimos 5 años 4. Disponibilidad del texto completo 5. Idioma: inglés o español 	<ol style="list-style-type: none"> 1. Lesiones de mancha parda 2. Estudios en animales 3. Más de 5 años 4. Disponibilidad: solo abstract 5. Otros idiomas

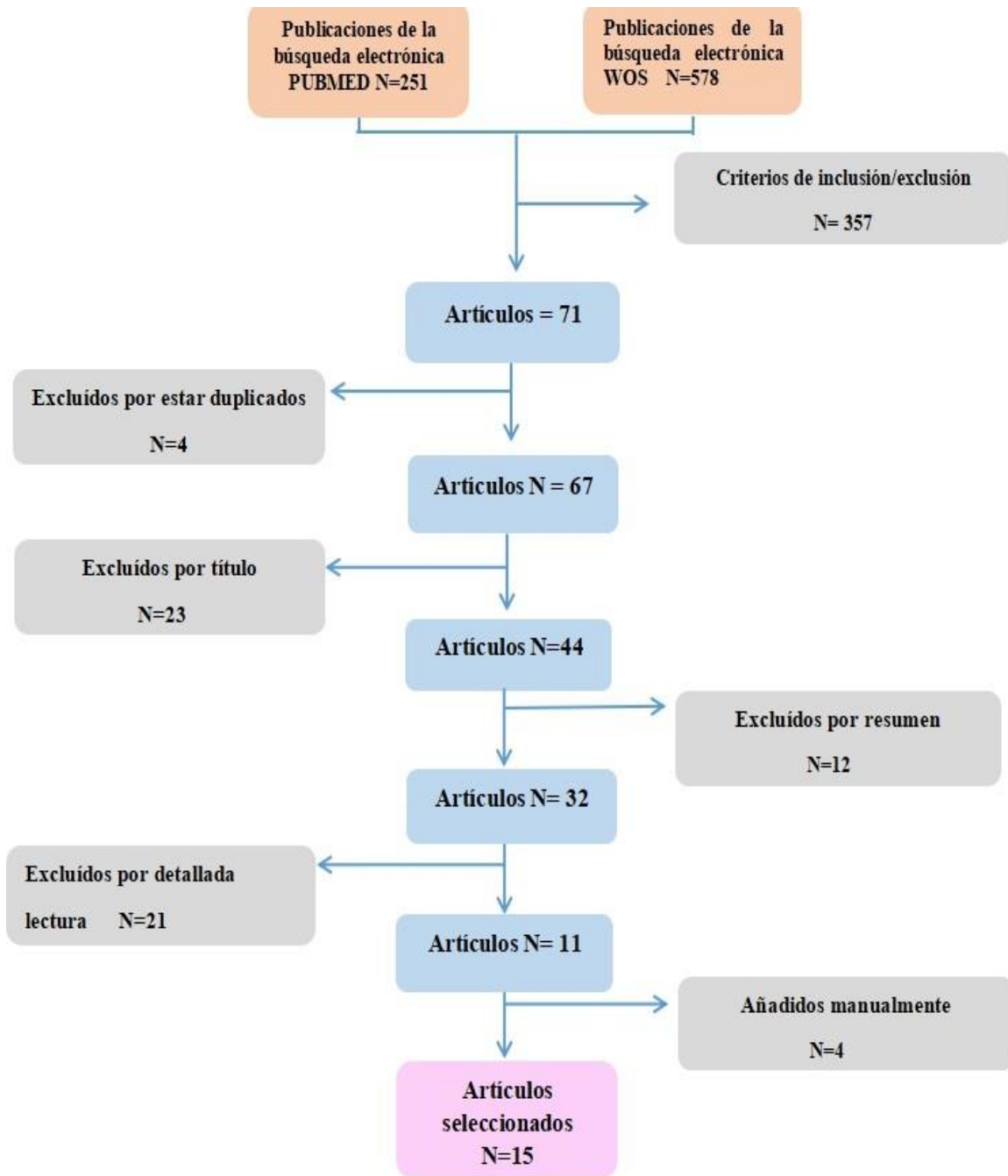
Selección de datos

Una vez leídos los artículos seleccionados, los datos metodológicos y los resultados de cada investigación eran analizados y expresados en tablas para una mejor comprensión del lector.

IV. RESULTADOS

Los resultados obtenidos, una vez aplicada la metodología de estrategia de búsqueda, fueron quince artículos.

Figura 1. Resultados del proceso de selección bibliográfica de las publicaciones



ARTÍCULO, AUTOR, REVISTA Y AÑO	TIPO LESIÓN	TRATAMIENTO	RESULTADOS	CONCLUSIÓN
<p>Objective and subjective aesthetic performance of icon treatment for enamel hypomineralization lesions in young adolescents</p> <p>Mazur, M y cols J Dent 2018; 68:104-8</p>	<p>Hipomineralización 2ª a defectos de desarrollo del esmalte y a caries.</p>	<p>Infiltración con resina</p>	<p>La infiltración con resina restaura el sitio hipomineralizado y tiene un efecto estético relevante al aumentar el índice de refracción de la lesión.</p> <p>Resultado final: la lesión reparada adquiere la apariencia del esmalte sano circundante, con recuperación de la translucidez del esmalte</p>	<p>La infiltración con resina tiene un fuerte resultado estético sobre las lesiones de esmalte hipomineralizadas debidas a caries o defectos del desarrollo en adultos jóvenes.</p>
<p>Erosion Infiltration in the Management of Molar-Incisor Hypomineralization (MIH) Defects</p> <p>Mabrouk, Ry cols Case Reports in dentistry vol 2020; Article ID 8888256</p>	<p>Hipomineralización MIH</p>	<p>Infiltración con resina ICON</p>	<p>Mejora inmediata tras la aplicación de la resina de baja viscosidad</p> <p>La resina rellena, refuerza y estabiliza el esmalte desmineralizado sin perdorar ni sacrificar estructura dental sana. Puede usarse para tratar lesiones superficiales lisas y cariadas proximales hasta el primer tercio de dentina</p>	<p>Alternativa estética para enmascarar las opacidades blancas causadas por la hipomineralización Molar - incisiva</p> <p>Las manchas blancas causadas por la hipomineralización MIH pueden erradicarse mediante una técnica mínimamente invasiva que desplaza a los procedimientos invasivos de eliminación del esmalte.</p>

<p>Investigation of the Esthetic Outcomes of White Spot Lesion Treatments</p> <p>Lee J. y cols. Clin Pract. 2020; 23(9):1312-1317</p>	<p>Lesión de mancha blanca cariígena 2ª a ortodoncia.</p>	<p>- Microabrasión - Blanqueamiento -Infiltración con resina</p>	<p>Blanqueamiento: dientes significativamente más blancos, sólo en el 25% de los dientes</p> <p>La infiltración de resina fue el único método capaz de reducir la lesión de mancha blanca hacia los valores de referencia.</p> <p>La microabrasión: solo pudo cambiar el WSL previo al tratamiento en 0'7 unidades en términos de valor L. Este cambio de tonalidad se consideró clínicamente insignificante.</p>	<p>Entre las 3 modalidades de tratamiento, la infiltración de resina fue la que más pudo enmascarar las lesiones por mancha blanca. Las lesiones tratadas mejoraron entre 2 y 3 unidades en el valor L.</p> <p>El blanqueamiento fue capaz de enmascarar la cuarta parte de las muestras</p> <p>La microabrasión no produjo una mejora significativa.</p>
<p>Microinvasive aesthetic treatment of non-cavitated white spot lesions</p> <p>Albertine Leon,</p> <p>Leon A. y cols J Oral Rehabil. 2019; 11(1): 161-165</p>	<p>Caries</p>	<p>Infiltración de resina (ICON)</p>	<p>Los productos de remineralización de aplicación tópica solo actúan sobre las capas superficiales del esmalte, mientras que el cuerpo de la lesión sigue siendo poroso.</p> <p>Con el método ICON se rellenan las microporosidades del esmalte con una resina fluida.</p> <p>Aspecto clínico final estético y brillante del esmalte.</p>	<p>La técnica Icon ha demostrado ser un método de tratamiento clínico eficaz de las lesiones cariosas no cavitadas con manchas blancas. Al infiltrar las lesiones, se produjo tanto el cese de su evolución como la mejora del aspecto estético y satisfacción inmediata de los pacientes</p>

<p>Diagnosis and treatment options for anterior white spot lesions</p> <p>Sampson V, Sampson A. Br Dent J. 2020; 229(6):348-352.</p>	<p>Caries Hipomineralización Fluorosis</p>	<p>-Remineralización -Infiltración de Resina ICON -Restauraciones directas/indirectas</p>	<p>Desmineralización postortodóntica: prevención y remineralización del esmalte desmineralizado. Si no tiene éxito, utilizar la infiltración de resina. MIH: prevención, remineralización y/o técnicas de infiltración de resina. Fluorosis y lesiones de mancha blanca por Hipomineralización traumática: T. infiltración con resina.</p>	<p>Según gravedad y la profundidad de la lesión de mancha blanca, la remineralización o infiltración pueden no tener éxito, en cuyo caso deben realizarse tratamientos invasivos (restauraciones directas o indirectas).</p>
<p>Resin Infiltration May Be Considered as a Color-Masking Treatment Option for Enamel Development Defects and White Spot Lesions</p> <p>Alwafi A J Evid Based Dent Pract. 2017;17(2):113-115</p>	<p>Manchas blancas por defectos de desarrollo (hipocalcificación, hipoplasia, fluorosis y síndrome MIH)</p>	<p>Infiltración con resina versus remineralización y blanqueamiento</p>	<p><u>Infiltración y remineralización:</u> 1 estudio ECA mostró: Reducción significativa de la zona afectada para la infiltración de resina en comparación con las lesiones tratadas con barniz de flúor Tanto infiltración de resina como la remineralización con dentífrico fluorado suplementado con calcio (Novamin) presentaban una disminución significativa de la gravedad del WSL posortodóntico. <u>Infiltración de resina y blanqueamiento:</u> 1 ECA informó de variación de color significativamente mayor para la infiltración de resina</p>	<p>La técnica de infiltración de resina podría ser una opción de tratamiento para enmascarar parcial o totalmente las decoloraciones blanquecinas del esmalte causadas por WSL o por defectos de desarrollo del esmalte, pero las pruebas no son sólidas para hacer recomendaciones clínicas.</p>

<p>White Spot Lesions: Recent Detection and Treatment Methods</p> <p>Sadikoglu I.S. Cyprus J Med Sci 2020;5(3): 260-6</p>	<p>Caries</p>	<p>Laser Microabrasión Blanqueamiento Infiltración con resina</p>	<p>Laser: aumentaba significativamente la dureza y mejoraba el aspecto estético de WSL en comparación con ausencia de tratamiento y tratamiento solo con flúor.</p> <p>Microabrasión: elimina el esmalte defectuoso o descolorido.</p> <p>Blanqueamiento: efecto camuflaje que hace menos visible la lesión.</p> <p>Infiltración de resina: resultados estéticos elevados debido al camuflaje de la lesión.</p>	<p>La aplicación de técnicas mínimamente invasivas es el enfoque más adecuado para el tratamiento de las lesiones de manchas blancas.</p> <p>El tratamiento a seleccionar debe basarse en las condiciones individuales: la profundidad, tiempo de formación y la etiología de la lesión, para elegir el tratamiento adecuado o la combinación de tratamientos.</p>
<p>Erosion of resin infiltration technique': A novel alternative for masking enamel white spot lesion</p> <p>Muthuvel P y cols J Pharm Bioallied Sci 2017;9(1):289-291</p>	<p>Caries</p>	<p>Infiltración con resina</p>	<p>Las lesiones activas muestran una mejor penetración que las inactivas.</p> <p>La resina se infiltra en el cuerpo de la lesión.</p>	<p>La infiltración de caries es una alternativa para el tratamiento de manchas blancas del esmalte que detiene la progresión de la lesión y mejora la estética.</p> <p>Es un tratamiento microinvasivo que permite la recuperación instantánea de la apariencia natural del diente, lo que se traduce en una alta satisfacción del paciente.</p>

<p>Aesthetic Improvement of White Spot Fluorosis Lesions with Resin Infiltration</p> <p>Todorova VI. y cols Folia Med (Plovdiv) 2020;62(1):208-17</p>	<p>Fluorosis</p>	<p>Infiltración con resina</p>	<p>Restablece el índice de refracción del esmalte poroso, y lo hace similar al del esmalte sano circundante.</p> <p>La mejora del aspecto estético de las lesiones se observa inmediatamente después de la infiltración.</p> <p>El resultado final de la infiltración de resina no puede predecir con exactitud.</p>	<p>La infiltración de resina permite una recuperación rápida y natural de los dientes afectados.</p> <p>La técnica requiere menos tiempo y coste que otros métodos de tratamiento. En caso de resultados insatisfactorios, se indicaría un enfoque más invasivo.</p> <p>Origina una mejora estética significativa en la apariencia de los dientes, lo que satisface a los pacientes, aunque no desaparezca por completo la mancha blanca</p>
<p>Underlying Resin Infiltration and Direct Composite Veneers for the Treatment of Severe White Color Alterations of the Enamel: Case Report and 13-Month Follow-Up</p> <p>Sekundo C. y Fese C Oper Dent. 2020; 45(1):10-18</p>	<p>Fluorosis</p>	<p>Infiltración de resina + carillas de composite</p>	<p>Infiltración de resina sola no es suficiente para enmascarar lesiones más profundas. En estos casos proponen 2 tratamientos mínimamente invasivos.</p> <p>Primero, infiltración con resina para lograr una homogeneización del color y eliminar las prominentes lesiones blancas opacas.</p> <p>En el segundo paso, se corrige el color, la forma y la posición del diente mediante carillas de composite directas.</p> <p>A los 13 meses de seguimiento, todas las restauraciones se presentaban intactas.</p>	<p>Sobre la base de este informe, las lesiones de mancha blanca pronunciadas pueden ser tratadas con éxito de forma mínimamente invasiva mediante un concepto de tratamiento en dos pasos utilizando la infiltración de resina subyacente y las restauraciones directas de composite.</p>
<p>Amelogenesis imperfecta: review of diagnostic findings and treatment concepts</p>	<p>Amelogénesis imperfecta</p>	<p>Restauración con resinas compuestas y restauración</p>	<p>Restauraciones directas de composite como terapia temporal para realizar la restauración definitiva en una etapa posterior.</p>	<p>Enfoque multidisciplinario dependiendo de la severidad de AI.</p>

<p>Sabandal M.M. y cols Odontology. 2016;104(3):245-56</p>		<p>protésica.</p>	<p>La longevidad de la restauración se relaciona con la severidad de la lesión siendo la tasa de supervivencia mayor en pacientes con tipo hipoplásico que en los de AI hipomaduro o hipocalcificado.</p>	
<p>Minimally Invasive Treatment of White Spot Lesions – A Systematic Review Abdullah Z y John J Oral Health Prev Dent. 2016;14(3):197-205</p>	<p>Caries</p>	<p>Fluoruros CPP-ACP Infiltración de resina</p>	<p>Los resultados de los estudios incluidos en esta revisión demuestran que los fluoruros, cuando se comparan con un control, muestran resultados positivos e inducen mejoras en el WSL.</p> <p>Un estudio que utilizó CPP-ACP mostró una mejora significativa en las lesiones después del tratamiento.</p> <p>La técnica más reciente de infiltración del WSL con infiltración de resina mostró la mayor mejora en la apariencia del WSL frente al grupo de control.</p> <p>De los ocho estudios incluidos en esta revisión, dos no lograron encontrar efectos significativos del tratamiento mínimamente invasivo del WSL en comparación con el grupo de control.</p>	<p>La evidencia sugiere que las modalidades de tratamiento mínimamente invasivos de la lesión de mancha blanca produjeron mejoras significativas en la apariencia y la regresión de las lesiones de mancha blancas después del tratamiento en comparación con un control o placebo.</p> <p>Indican la falta de pruebas fiables que respalden la eficacia de estas modalidades. Se requieren estudios adicionales.</p>
<p>Management of post-orthodontic white spot lesions: an updated systematic review</p>	<p>Caries ortodoncia 2ª</p>	<p>Agentes Remineralizantes</p>	<p>Agentes remineralizantes: fluor y fosfopéptido de caseína -fosfato de calcio amorfo (CPP-ACP) falta de pruebas fiables que apoyen eficacia.</p>	<p>Dos estrategias principales para tratar las lesiones postortodoncia: remineralizar o enmascarar las lesiones</p> <p>Hay estudios que apoyan la eficacia de los agentes remineralizantes (flúor y fosfopéptido de</p>

<p>Sonesson M. y cols Eur J Orthod. 2017; 39(2):116-121</p>		<p>Microabrasión Infiltración de resina</p>	<p>Microabrasión: para casos más graves que no se solucionan por métodos no invasivos Infiltración de resina: Mejora inmediata del aspecto estético, estudio con seguimiento corto y bajo riesgo, evidencia muy baja.</p>	<p>caseína-fosfato cálcico amorfo; CPP-ACP). Para otros no hay pruebas fiables que respalden la remineralización para el tratamiento de estas lesiones frente a la remineralización natural. Altas concentraciones de flúor podrían detener la remineralización a través de la hipermineralización superficial y aumentar el riesgo de tinción orgánica marrón permanente Pasta dentífrica con flúor debe considerarse la mejor práctica clínica. La microabrasión y la infiltración de resina pueden camuflar casos más graves y casos más severos y de larga duración Se necesitan más ensayos clínicos controlados y seguimiento a largo plazo para establecer la mejor práctica clínica.</p>
<p>Effect of resin infiltration technique on improving surface hardness of enamel lesions: a systematic review and meta-analysis Zakizade Z. y cols Dent Pract. 2020;20(2):101405</p>	<p>Caries</p>	<p>Infiltración de Resina (RI)</p>	<p>Dureza de la superficie con RI > Superficies no tratadas. Dureza superficial con RI < Esmalte sano</p>	<p>RI mejora la dureza de la superficie de las lesiones de mancha blanca de forma significativa. No está claro que la dureza superficial del esmalte infiltrado con resina sea similar a esmalte sano. RI el más eficaz para mejorar la dureza superficial que otros métodos (fluoruro, barniz con fluoruro de sodio al 5%), Adhesivo Excite F e infiltración de sílice coloidal)</p>
<p>The Efficacy of Resin Infiltrant and Casein Phosphopeptide–</p>	<p>Caries</p>	<p>Barniz CPP-ACFP</p>	<p>Barniz CPP-ACFP tiene una acción remineralizante y más estable en el tiempo</p>	<p>Ambos protocolos son eficientes para la remineralización pero el barniz CPP-ACFP fue</p>

<p>amorphous, Calcium Fluoride Phosphate in Treatment of White Spot Lesions</p> <p>Baafif H.Ay cols. J Int Soc Prev Community Dent. 2020; 10(4): 438–444.</p>		<p>Infiltración de resina</p>	<p>que resina ICON.</p>	<p>más eficaz ya que su efecto se prolongó durante más tiempo y produjo un efecto remineralizante más estable, lo que puede deberse a la degradación y disolución de la resina con el tiempo por la acción de los fluidos orales</p>
---	--	-----------------------------------	-------------------------	--

Tabla 3. Resultados obtenidos de los artículos seleccionados.

V. DISCUSIÓN

El objetivo de esta revisión bibliográfica ha sido analizar el tipo y eficacia de los diferentes procedimientos que existen para el tratamiento de las lesiones de mancha blanca.

La mancha blanca en el esmalte es una patología muy frecuente que puede obedecer a causas muy variadas. Tienen en común la existencia de una desmineralización o hipocalcificación a nivel del esmalte, que depara un menor índice de refracción de la luz, responsable de la mayor opacidad del esmalte.

El objetivo de la odontología moderna es tratar las lesiones cariosas no cavitadas de forma no invasiva en un intento de prevenir la progresión de la enfermedad y mejorar la estética de los dientes.

Las estrategias de tratamiento para estas lesiones pueden ser muy variadas y se agrupan en dos grandes grupos, uno que pretende remineralizar la lesión mientras que el otro tienen como finalidad enmascararla o eliminarla. Dentro del primer grupo cabe citar los procedimientos de remineralización del esmalte, y en el segundo las técnicas de blanqueamiento dental, la infiltración del esmalte con resinas con resinas de baja viscosidad, la microabrasión del esmalte, y los procedimientos restauradores con resinas compuestas o cerámicas.

Remineralización de las lesiones de mancha blanca

Para el tratamiento de la desmineralización y la mejora de la opacidad del esmalte se han utilizado diversos agentes remineralizantes y a distintas concentraciones.

Son varios los estudios que comunican la eficacia del tratamiento y mejora de las lesiones tempranas con fluoruros tópicos^{1,13,14}. Sampson V y Sampson A¹ recomiendan empezar con tratamientos a base de flúor para ayudar a la remineralización, que pueden ir desde una aplicación regular de barniz de flúor tópico hasta la prescripción de pastas dentales con contenido en flúor como Duraphat. El flúor muestra resultados positivos e induce mejoras en la lesión de mancha blanca¹³. Sin embargo, las altas concentraciones de flúor pueden detener la remineralización a través de la hipermineralización de la superficie y aumentar el riesgo de manchas orgánicas marrones permanentes, lo que podría hacer peligrar el resultado estético del

tratamiento. Sonesson y cols ¹⁴ en una revisión sobre el manejo de las lesiones de mancha blanca no encuentran ninguna diferencia en la mejora de estas lesiones cuando se realiza una aplicación de barniz de flúor a cuando se utiliza en el domicilio una pasta de dientes con flúor, es por ello que proponen como primera alternativa para el tratamiento las lesiones de mancha blanca de origen cariogénico la remineralización natural de la saliva y la autoplificación de pasta dentífrica con flúor, si bien los pacientes deben ser correctamente instruidos sobre el uso óptimo de dicha pasta que deber ser empleada dos veces al día y evitar que realicen el enjuague con agua en exceso después de realizar el cepillado.

Sadikoglu⁴ ha comprobado que la acción del láser de diodo combinada con la aplicación tópica de flúor aumentaba significativamente la dureza y mejoraba el aspecto estético de los WSL en comparación con la ausencia de tratamiento y el tratamiento con flúor solo, mientras que el uso de la radiación con el láser Er Cr:YSGG más un gel de fluoruro de fosfato acidulado al 1,23% no fue significativamente diferente respecto a la aplicación del gel de flúor solo en la mejora de la remineralización de los WSL.¹⁵ La diferencia entre estos dos estudios podría deberse a los diferentes tipos de láser utilizado.

Los iones calcio y fosfato son los constituyentes primarios de la hidroxiapatita y deben estar presentes en cantidades adecuadas para que se produzca la remineralización. La baja concentración de calcio y fosfato puede suponer una limitación en la acción mineralizante del flúor. Para aumentar la biodisponibilidad de iones calcio y fosfato se han desarrollado otros materiales, entre los que cabe citar el fosfato de calcio amorfo estabilizado con caseína (CPP-ACP)¹. Se ha demostrado que la CPP-ACP localiza y estabiliza los iones de calcio y fosfato en la superficie del diente en una forma biodisponible lo que promueve la remineralización y resuelve el aspecto blanco y opaco de las lesiones para que el esmalte recupere su translucidez. El potencial del CPP-ACP para prevenir la desmineralización del esmalte y promover la remineralización de las lesiones se ha demostrado en modelos de caries en animales, modelos in vitro, modelos en humanos y en ensayos clínicos¹³. El efecto de la remineralización puede mejorarse cuando este producto se aplica en combinación con flúor.

Samson V y Samson A ¹ destacan la importancia de la prevención y el uso de sustancias remineralizantes para mejorar la sensibilidad y mineralización de los dientes con hipomineralización Incisivo- Molar. El tratamiento de estos pacientes exige un asesoramiento dietético adecuado, y el uso de pasta fluorada con al menos 1450 ppm de flúor, barniz de flúor regular y la aplicación de CPP-ACP.

Para la remineralización de las lesiones de manchas blanca podemos también utilizar materiales bioactivos. Dentro de estos materiales cabe citar las pastas a base de nanohidroxiapatita sintética y el péptido de autoensamblaje P₁₁-4, aunque no hemos encontrado estudios que analicen su influencia en la mejora estética de las lesiones de mancha blanca.¹⁶

Abdullah y John,¹³ y Sonesson y cols.¹⁴ refieren que existe una falta de evidencia científica fiable que apoye las estrategias de remineralización en el tratamiento de las lesiones de mancha blanca de causa cariogena y la necesidad de realizar más estudios que aclaren la eficacia de estos procedimientos.

Técnicas de infiltración de caries con resinas de baja viscosidad

Son técnicas microinvasivas que utilizan una resina ICON^R de baja viscosidad que va a penetrar en los espacios intercristalinos de la lesión por capilaridad para reemplazar el tejido perdido por la caries al tiempo que va a bloquear las vías de difusión de los ácidos e impedir el avance de la lesión. Además, va a permitir soportar mecánicamente al esmalte y evitar su fractura.

Un aspecto positivo de la técnica de infiltración con resina es que cambia las propiedades ópticas del esmalte desmineralizado. El índice de refracción de la resina de baja viscosidad es más cercano al de la hidroxiapatita (1.62) que al del agua (1.33) o aire (1.00); así, cuando las porosidades son infiltradas con resina, hay un efecto enmascarador y hace que la apariencia sea más cercana a la del esmalte sano. Esto es altamente deseable en zonas estéticamente comprometidas, pues incluso una lesión blanca no cavitada es visible clínicamente después de su remineralización.¹⁶

El potencial de enmascaramiento de la mancha por la resina es dependiente de la histología y la severidad de la lesión; en los casos más severos, el enmascaramiento de color no es bueno¹⁶. A medida que la lesión de mancha blanca es más profunda, el

color de lesión es más visible clínicamente lo que necesitaría para su total resolución realizar procedimientos restauradores más invasivos⁸.

Abdullah y John ¹³ , Nahuelhuaique y cols.¹⁷ y Muthuvel P y cols¹⁸ han mostrado la mejora de la apariencia estética de las estas lesiones con la infiltración con resinas, y la proponen como el mejor protocolo de actuación para la mejora estética de las manchas blancas. De igual forma, Ekstein y cols.¹⁹ han comunicado el aspecto óptico de la mancha mejora tras la infiltración con resina, y que 12 meses después de la infiltración no hay diferencias significativas entre la zona infiltrada y el esmalte adyacente.

Yuan y cols²⁰ estudiaron la mejora estética de las lesiones de mancha blanca de origen cariogénico después de usar fluoruro sódico, fosfato de calcio amorfo (CPP-ACP) y técnicas de infiltración con resina. Esta última mejoró significativamente el color de la lesión, dando la mínima diferencia en los cambios de color comparada con los otros dos sistemas de tratamiento. Zakizade y cols²¹ en su estudio muestran que la infiltración con resina además mejora la dureza de la superficie de las lesiones de mancha blanca de forma significativa. Baafif H.Ay cols²² comparan eficacia de la infiltración y el CPP-ACFP y muestran que el efecto de este último se prolongó durante más tiempo lo que justifican por la degradación y disolución de la resina con el tiempo por la acción de los fluidos orales.

Torres et al.²³ demostraron que la técnica de infiltración de resina da mejores resultados estéticos que las aplicaciones de flúor y los métodos de remineralización.

Mazur y cols.²⁴ en un estudio retrospectivo describen la eficacia de la infiltración de resina como tratamiento para las lesiones de mancha blanca secundarias a la hipomineralización incisivo - molar. Un 88'3% de las evaluaciones visuales cualitativas posteriores al tratamiento se clasificaron como clínicamente excelentes o clínicamente buenas, y el 6'3% como clínicamente insatisfactorias o malas. Por el contrario, la evaluación previa al tratamiento las clasificó como insatisfactorias o mala en un 66'4% de la muestra. Leon y cols² ,Mabrouk y cols ⁷ y Alwafi A²⁵ coinciden en que la infiltración de resina con técnica de ICON^R ha demostrado ser un método de tratamiento clínico eficaz de las lesiones de mancha blanca, tanto para las lesiones por caries como la hipomineralización incisivo- molar.

Todorova VI. y cols²⁶ informan que en el tratamiento de la fluorosis la infiltración

con resina origina una mejora estética significativa en la apariencia de los dientes, lo que satisface los pacientes, aunque no desaparece por completo la mancha blanca. Así mismo, Sekundo y cols.²⁷ informan que en el tratamiento de la fluorosis, la infiltración de resina no siempre es suficiente para enmascarar las lesiones, y que cuando son profundas hay que complementar la infiltración con técnicas restauradoras. Actuando de esta manera, con la infiltración de resina se homogeneiza el color del diente y se eliminan las lesiones de mancha blanca más prominentes en beneficio de una invasión mínima que apenas precise de preparación cavitaria durante la confección de la carillas con resinas compuestas. A los 13 meses de seguimiento, todas las restauraciones se presentaban intactas.

Desde el punto de vista biológico, esta técnica es una terapia de elección para tratar estéticamente las lesiones de mancha blanca porque además de enmascarar las opacidades del esmalte, aumenta la dureza de la superficie del esmalte mejorando las propiedades mecánicas de las lesiones. No obstante, no está exenta de limitaciones pues un aislamiento insuficiente, una polimerización incompleta de la resina o la presencia de material orgánico adherido a la superficies del esmalte podrían ocluir los poros de las lesiones lo que llevaría a una penetración incompleta de la resina que limitaría los resultados del procedimiento.⁷

Técnicas de blanqueamiento dental externo

El blanqueamiento, al producir un aclaramiento del color del diente, mejora el aspecto estético de las lesiones de mancha blanca de forma indirecta al hacer menos visible la lesión, es decir, son tratamientos que solo mejoran el aspecto estético pero no actúa sobre la lesión ⁴

La fluorosis se puede manifestar en forma de lesiones más o menos difusas de tonalidad blanco amarillenta. Cuando junto a la mancha blanca aparecen manchas amarillentas en dientes con superficies de esmalte lisas e intactas diagnosticadas de fluorosis moderada está indicado planificar técnicas de blanqueamiento con peróxido de hidrógeno, que se podrán complementar con técnicas de infiltración con resina, en función del resultado de las primeras ¹.

Garg y Chayda²⁸ comunicaron como, después de aplicar peróxido de hidrógeno al 37.5% en tres aplicaciones de 8 minutos cada una sobre manchas blancas y

marrón claro en dientes con superficies de esmalte lisas e intactas diagnosticadas de fluorosis moderada, seguido de la aplicación de la técnica de infiltración con resina ICON a los diez días de terminado el blanqueamiento, los dientes mostraban una diferencia significativa en el color entre el preoperatorio y cada una de las etapas de intervención, entre la etapa de blanqueamiento y la etapa post - infiltración pero no entre la etapa post -infiltración y la etapa de seguimiento a los 12 meses, lo que es sugerente de la estabilidad del resultado.

El blanqueamiento con peróxido de carbamida al 16% , puede camuflar estas lesiones pero sin embargo pueden producir sensibilidad extrema. Para evitarlo Sampson y cols.¹ recomiendan combinar el CPP-ACP y el peróxido de hidrógeno en el síndrome de hipomineralización incisivo molar debido a la porosidad y desmineralización característica de este defecto. La proporción puede oscilar entre seis días de CPP-ACP por cada día de blanqueamiento o cuatro días de CPP-ACP por cada tres días de blanqueamiento según la respuesta de la opacidad.

Microabrasión del esmalte

Con esta técnica se produce un desgaste superficial del esmalte mediante el uso de sustancias abrasivas mezcladas con ácidos.

Es una técnica que está indicada no solo para eliminar manchas superficiales de tipo hipoplásicas o por desmineralización sino también para corregir irregularidades existentes en la superficie del diente.

Dependiendo de la concentración de HCl, del material abrasivo y de la duración de cada aplicación, la microabrasión del esmalte puede llegar a eliminar hasta 200 µm de la superficie externa del esmalte. En algunos casos, se ha informado de un color amarillo residual después del tratamiento de la microabrasión del esmalte, que puede ser el resultado de que el esmalte más fino transluce más la dentina subyacente. Aunque se han recomendado algunas aplicaciones de una suspensión de microabrasión para enmascarar las manchas blancas la técnica tiene más éxito en la eliminación de las manchas marrones que las zonas blancas opacas. Sin embargo, es difícil predecir cuándo la microabrasión del esmalte eliminará completamente una

mancha de un diente ya que el defecto puede ser más profundo de lo que la microabrasión puede alcanzar.

Gu y cols.²⁹ informaron que la microabrasión mejoraba el aspecto estético de las lesiones de mancha blanca, con resultados estables durante 12 meses. Cuando la compararon con la técnica de infiltración de resina, ésta mostró un mejor respecto a la mejora de la estética. Para Lee y cols.³⁰ la técnica de microabrasión no parece mostrar un resultado significativo quedando en el último lugar de eficacia respecto a otras técnicas (blanqueamiento e infiltración de resina).

Tratamiento restaurador con resinas compuestas o cerámicas

Indicados cuando no se ha podido solucionar el problema estético de la mancha blanca por los procedimientos anteriores. Incluyen procedimientos restauradores adhesivos mediante resinas compuestas o sistemas cerámicos.

Cuando se realizan estos tratamientos sobre esmalte hipomineralizado, como ocurre en la hipomineralización incisivo -molar, donde el esmalte tiene un déficit de mineral, el patrón de grabado obtenido sobre la zona hipomineralizada no es adecuado y la restauración puede fracasar. Para evitarlo es conveniente emplear una pasta de nano hidroxapatita, que su pequeño tamaño difundirá a las zonas porosas del esmalte desmineralizado, donde aportará iones calcio y fosfato y se favorecerá la remineralización y con ello la obtención de un buen patrón de grabado. Se recomienda aplicar un barniz de nanohidroxapatita una vez por semana durante cuatro semanas, y en domicilio pasta dental que contenga nanohidroxapatita. Pasado este tiempo, la remineralización conseguida permitirá un buen patrón de grabado y el éxito de la restauración.¹⁶

VI. CONCLUSIONES

1. El tratamiento de las lesiones de mancha blanca puede realizarse con terapias de remineralización, microabrasión, técnicas de infiltración con resina de baja viscosidad, y blanqueamiento dental.
2. De forma general, no se puede indicar un tratamiento en función de la etiología de la lesión sino que el tratamiento va a precisar una valoración individual que permita indicar la técnica más recomendada para cada situación clínica.
3. Las técnicas de infiltración con resina son un procedimiento clínico eficaz para el tratamiento de las lesiones de mancha blanca con independencia de su etiología.
4. Las técnicas de la infiltración de resina son las más empleadas en la actualidad porque consiguen una mejor apariencia estética de la mancha respecto a la remineralización, un menor riesgo de aparición de sensibilidad postoperatoria frente al blanqueamiento y una menor eliminación de tejido respecto a la microabrasión, sin embargo estas últimas estarán indicadas cuando exista una rugosidad superficial en la superficie del esmalte.
5. La resolución estética de la lesión de mancha blanca, en muchas ocasiones, precisa la indicación de más de un tratamiento, microabrasión e infiltración, o blanqueamiento-infiltración.
6. Los procedimientos restauradores con resinas compuestas o cerámicos, van a estar indicados cuando no se pueda solucionar el problemas estético de la mancha blanca por procedimientos más conservadores.
7. La evidencia científica refiere que las modalidades de tratamiento mínimamente invasivo de las lesión de mancha blanca producen mejoras significativas en la apariencia estética y la regresión de las lesiones, si bien se necesitan más estudios que confirmen el éxito a largo plazo de estas técnicas.

VII. BIBLIOGRAFÍA

1. Sampson V, Sampson A. Diagnosis and treatment options for anterior white spot lesions. *Br Dent J.* 2020; 229(6):348-352
2. Leon A, Caraiane A, Bustiuc S.G., Sin C.E, Raftu G. Micro-Invasive Aesthetic treatment of non-cavitated white-spot lesions. *J. Oral Rehabil.* 2019;11 (1): 96-100
3. Boj JR., Catalá M., García-Ballesta C. , Mendoza A. , Planells P. *Odontopediatria. La evolución del niño al adulto joven.* (1º Ed.) Madrid Editorial Ripano. 2010
4. Sadikoglu IS. White Spot Lesions: Recent Detection and Treatment Methods. *Cyprus J Med Sci* 2020; 5(3): 260-6
5. Todorova VI, Filipov IA, Khaliq AF, Verma P Aesthetic Improvement of White Spot Fluorosis Lesions with Resin Infiltration. *Folia Med (Plovdiv)* 2020;62(1): 208-17
6. Arduino PG, Porte SR. Herpes Simplex Virus type I infection: overview on relevant clinico- pathological features. *J Oral Pathol Med.* 2008; 37:107-21
7. Mabrouk/, Rym/, Yahia/, Soua; Oueslat, Afef; et ál. Erosion Infiltration in the Management of Molar-Incisor Hypomineralization (MIH) Defects . *Case Reports in dentistry* vol 2020, ID 8888256, 4 pages
8. Abbas BA, Marzouk ES, Zaher AR. Treatment of various degrees of white spot lesions using resin infiltration-in vitro study. *Prog Orthod.* 2018 Aug 6;19(1):27.
9. Deveci C, Çinar C, Tirali R E. Management of White Spot Lesions.. En Akarslan Z *Ed Dental caries: Diagnosis, prevention and management* ,Londres 2018
10. Sundfeld D, da Silva L, Kluppel OJ, Santin GC, de Oliveira R, Pacheco RR, Pini N. Molar Incisor Hypomineralization: Etiology, Clinical Aspects, and a Restorative Treatment Case Report. *Oper Dent.* 2020 Jul 1;45(4):343-351.
11. Sabandal MM, Schäfer E. Amelogenesis imperfecta: review of diagnostic findings and treatment concepts. *Odontology.* 2016 Sep;104(3):245-56

12. Noriega Cerón AM, Muñoz Salgado R. Tratamiento estético conservador con microabrasión sobre hipoplasias del esmalte en dientes permanentes jóvenes. *Rev Tamé* 2013; 3 (8):271-274
13. Abdullah Z, John J. Minimally Invasive Treatment of White Spot Lesions--A Systematic Review. *Oral Health Prev Dent.* 2016;14(3):197-205
14. Sonesson M, Bergstrand F, Gizani S, Twetman S. Management of post-orthodontic white spot lesions: an updated systematic review. *Eur J Orthod.* 2017 Apr 1;39(2):116-121
15. Molaasadollah F., Asnaashari M., Mashhadi F.A., Jafary M. In vitro comparison of fluoride gel alone and combination with Er,Cr:YSGC Laser on reducing White spot lesions. *J Láser Med Sci* 2017; 8 (4):160-65
16. Wang L, Magalhães AC, Francisconi-Dos-Rios LF, Calabria MP, Araújo D, Buzalaf M, Lauris J, Pereira JC. Treatment of Dentin Hypersensitivity Using Nano-Hydroxyapatite Pastes: A Randomized Three-Month Clinical Trial. *Oper Dent.* 2016 Jul-Aug;41(4):93-101
17. Nahuelhuaique FP., Díaz MJ., Sandoval VP. Resinas infiltrantes: un tratamiento eficaz y mínimamente invasivo para el tratamiento de lesiones blancas no cavitadas. Revisión narrativa. *Av Odontostomatol* 2017 33(3) 121-27
18. Muthuvel P, Ganapathy A, Subramaniam MK, Revankar VD. Erosion Infiltration Technique: A Novel Alternative for Masking Enamel White Spot Lesion. *J Pharm Bioallied Sci.* 2017 Nov;9(Suppl 1):S289-S291
19. Eckstein A, Helms HJ, Knösel M. Camouflage effects following resin infiltration of postorthodontic white-spot lesions in vivo: One-year follow-up. *Angle Orthod.* 2015 May;85(3):374-80
20. Yuan H, Li J, Chen L, Cheng L, Cannon RD, Mei L. Esthetic comparison of white-spot lesion treatment modalities using spectrometry and fluorescence. *Angle Orthod.* 2014 Mar;84(2):343-9
21. Zakizade M, Davoudi A, Akhavan A, Shirban F. Effect of Resin Infiltration Technique on Improving Surface Hardness of Enamel Lesions: A Systematic Review and Meta-analysis. *J Evid Based Dent Pract.* 2020 Jun;20(2):1014050

22. .Baafif HA, Alibrahim IF, Alotaibi SH, Alharbi HG, Shubaily MN, Elkatehy WMA. The Efficacy of Resin Infiltrant and Casein Phosphopeptide-amorphous Calcium Fluoride Phosphate in Treatment of White Spot Lesions (Comparative Study). *J Int Soc Prev Community Dent.* 2020 Aug 6;10(4):438-444
23. Torres C R G, Borges A B. Enmascaramiento del color de los defectos de desarrollo del esmalte: una serie de casos. *Oper Dent* 2015; 40: 25-33.
24. Mazur M, Westland S, Guerra F, Corridore D, Vichi M, Maruotti A, Nardi GM, Ottolenghi L. Objective and subjective aesthetic performance of icon® treatment for enamel hypomineralization lesions in young adolescents: A retrospective single center study. *J Dent.* 2018 Jan;68:104-108
25. Alwafi A. Resin Infiltration May Be Considered as a Color-Masking Treatment Option for Enamel Development Defects and White Spot Lesions. *J Evid Based Dent Pract.* 2017 Jun;17(2):113-115
26. Todorova VI, Filipov IA, Khaliq AF, Verma P. Aesthetic Improvement of White Spot Fluorosis Lesions with Resin Infiltration. *Folia Med (Plovdiv).* 2020 Mar 31;62(1):208-213
27. Sekundo C, Frese C. Underlying Resin Infiltration and Direct Composite Veneers for the Treatment of Severe White Color Alterations of the Enamel: Case Report and 13-Month Follow-Up. *Oper Dent.* 2020 Jan/Feb;45(1):10-18
28. Garg SA, Chavda SM. Color Masking White Fluorotic Spots by Resin Infiltration and Its Quantitation by Computerized Photographic Analysis: A 12-month Follow-up Study. *Oper Dent.* 2020 Jan/Feb;45(1):1-9.
29. Gu X, Yang L, Yang D, Gao Y, Duan X, Zhu X, Yuan H, Li J. Esthetic improvements of postorthodontic white-spot lesions treated with resin infiltration and microabrasion: A split-mouth, randomized clinical trial. *Angle Orthod.* 2019 May;89(3):372-377
30. Lee J, Okoye LO, Lima PP, Gakunga PT, Amaechi BT. Investigation of the esthetic outcomes of white spot lesion treatments. *Niger J Clin Pract.* 2020 Sep;23(9):1312-1317.

